# 質問です

## 先生は

Ⓐ 「解剖学的根管形態拡大」派 ですか？

Ⓑ 「便宜的円状拡大」派 ですか？

## 感染根管治療について
## さらに質問です。

## 先生は

Ⓐ 「GP 除去で十分」派 ですか？

Ⓑ 「GP の周りの感染歯質再拡大」派 ですか？

今まで真っ当に論議されてこなかった根本的な問題です。
どちらが、精密根管治療なのか。
精密という言葉だけの治療法ではないのか？

この2つの問題を掘り下げた結果が
機械的高速ファイリングに行き着きました。

**確実な全周拡大力と共に十分な深浅方向の穿通力を持つこの同時機能ゆえ、キツツキコントラ は6冠達成しています。**

東京都主催の世界発信コンペティションにてベンチャー技術大賞
機械振興協会の 審査委員長特別賞 を大学と共同受賞
りそな財団の産学連携特別賞
東京都輸出公社による選定品指定
日本デザイン振興会のグッドデザイン賞受賞
第10回 技術経営・イノベーション大賞　選考委員特別賞

# 解剖学的根管形態拡大とは?

## Anatomical Root Canal Shape Enlargement

精密、正確、精緻な根管治療の基礎

### インドとのWEB会議の話

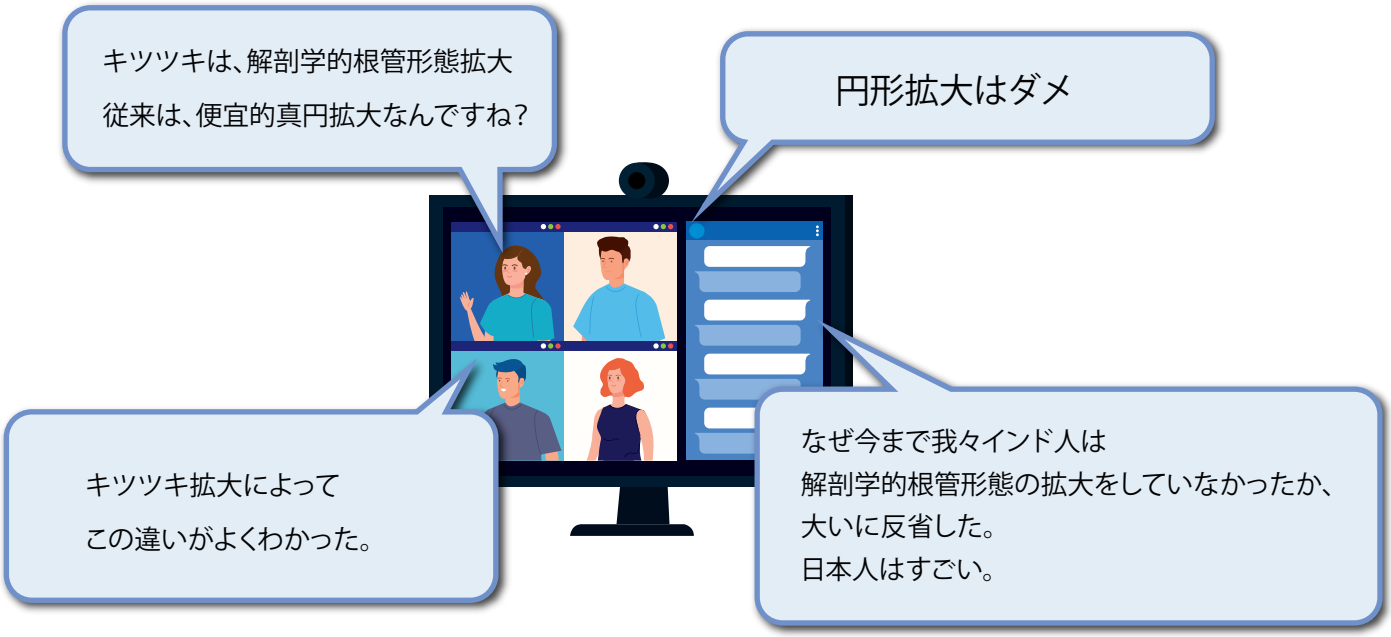


**Anatomical Root Canal Shape Enlargement** と言っていました。

解剖学的根管形態拡大。確かにそうですね。それに沿って拡大すべきですね。

インドの方に教えられた。

キツツキは解剖学的根管形態拡大。

今までは、便宜的円状拡大。

先週インドの方に指摘されたことです。

今までの拡大は

**Self-convenient Circular Enlargement** ともいうべきものだそうです。

なるほど。便宜的円状拡大。

解剖学的根管形態に沿った拡大がまず基本です。

円状拡大は、精密でも正確でも精緻でもありません。

# 感染根管治療の大きな勘違い。

## 感根治は「GP除去で終わり!」ではありません。

理由は**「GPが感染源ではない。」**からです。

感根治の目的は**「GPの周りを再拡大すること!!」**です。

**『GPの周りの感染歯質の除去』**が感根治の要諦です。

**これによって、今まで治らなかった感根治の治療成績が飛躍的に上がりました。**

**「周りの感染歯質を残したまま再根充しても治らない。」**

**言われてみればそりゃあそうだ。**

1年ほど前に、キツツキセミナー中に、参加の先生から言われた「感根治の要諦はGPの周りの感染歯質の除去だ。」という言葉がショックでした。それまでは皆さんご存知のようにセミナーではGP除去の方法に熱を上げていました。綿栓にユーカリソフトをつけると綺麗に拭えるとか。とにかくGP除去が主眼でした。

考えればGPが感染しているわけではありません。GPの周りの歯質が感染部位です。『感根治のポイントは、再拡大する!』です。恥ずかしながら目が覚めました。

### 「感染根管治療は　GP除去がゴールではない。」

GP除去後の、「感染根管壁の再拡大」がキツツキコントラの真骨頂です。
GP除去したらJ滴下併用で感染軟化根管壁を徹底的に取り除きましょう。
感染源を残して貼薬するから炎症が消えないのです。
まずはしっかりと再拡大です。

### キツツキは解剖学的根管形態拡大。今までは便宜的円状拡大。

先週インドの方に指摘されたことです。
本当の精密、正確、精緻な根治をしましょう。

**Anatomical Root Canal Shape Enlargement**
**（解剖学的根管形態拡大）**

**Self-convenient Circular Enlargement**
**（便宜的円状拡大）**

この違いですね?と言われました。なるほど。

キツツキは毎分1万回ファイリング。ハンドで毎分百回ファイリング。とすると、
従来の100倍速ファイリングで感染根管壁を再拡大します。
ハンドで100分の仕事がキツツキコントラでは1分。
本当の精密、正確、精緻な根治ができます。
解剖学的根管形態に沿った根管拡大こそが正しい精密、正確、精緻な根治。

# 軽度のperでは、拡大だけで、治癒しますね？なぜ？

## 『感染部位の除去をするから』という単純な話？
## 以下のことが真実なのでは？

従来の30%から40%の拡大不足の根管治療でさえ（逆に言えば7割ほど取っただけで)治るケースがあるのなら、もっと綺麗に取ったら、さらに治るケースが増えるのでは、と思いませんか？
もっと除去したらもっと治る。
もっと迅速に除去したらもっと早く治る。はず
とすればどうやって時短してかつ除去率を上げるか。
無論その結果さらに治るかも確認したいですね。。

### 『解剖学的根管形態』について

新しい拡大方法についての考察です。
『解剖学的根管形態』とはどういう形でしょうか？

**A 「解剖学的根管形態」に沿って拡大か**
**B 今まで行ってきた「便宜的円状」拡大なのか**

### 除去率はどちらが優れているのか？

『解剖学的根管形態』拡大の方が絶対に除去率上がると思いませんか？
とはいうものの今まで方法がなかったから、
『仕方なく回転体で円状拡大をしてきた。』
というのが本心でした。

**Anatomical Root Canal Shape Enlargement なのか**
（解剖学的根管形態拡大）

**Self-convenient Circular Enlargement なのか**
（便宜的円状拡大）

また感染根管治療についても同じような質問です。
感根治の拡大ゾーンについてです。

**A 「GP除去で十分」なのか**
**B 「GPの周りの感染歯質再拡大」まですべきなのか**

**『解剖学的根管形態に沿って個性に富んだ根管を徹底的に全周ファイリングを行う事』**

がベストだと分かってはいました。でも『回転系エンジンや超音波の他に良い方法がない!!』でした。

### だからファイリングコントラを作りました。

「Anatomical root canal shapeに沿って拡大」を徹底するための器具がファイリングコントラです。
解剖学的根管形態拡大をおこなって取り残していた根管内の感染源を減らせば、治療成績が普通に良くなることはキツツキユーザーではもはや当たり前の常識です。

### 国内1,200クリニックがその証左です。

# R4年2月15日。第10回 技術経営イノベーション大賞にて 特別賞受賞しました。

6冠 達成

受賞紹介のキャプチャーです。

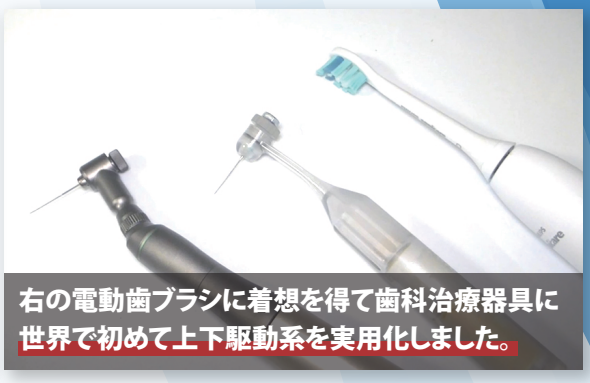

**本当の精密、正確、精緻な根管治療。がゴール。**

**第3の咬筋**が見つかったそうです。これも革新の一つ。

https://www.newsweekjapan.jp/stories/world/2022/01/3-294.php
https://www.sciencedirect.com/science/article/pii/S0940960221002053

# 正確なファイリングの基礎。

尾島定規の検証によって従来のHファイルでは先端3ミリが、側方接触不良を起こしていることが判明しました。
このため先端3ミリを無くした新しいキツツキファイルを開発し1月末には国内1,200クリニックに2ケースずつ無償配布しました。

根管湾曲部内側の接触性向上、全周接触性向上、根管壁くぼみ部分の切削性向上のための歯磨き粉由来の、粒状を工夫した研磨剤の開発も始めました。
無論、25号フィンガープラガーの先端に120度交差で3本の溝を入れた閉塞根管穿通専用非ネジ構造リーマーの製造も準備中です。



▲ 使い分けファイリング練習

**この白い研磨剤には、ニンヒドリン反応を応用して切削片のタンパク質を検知して青く発色する透明な物質が入っています。青く変わるうちは拡大不良、変色しなければファイリング拡大で拡大不足がなくなったということになります。**

**これでやっと、今までの３割もの取り残しを見逃すことなく、より正確で安心安全な拡大ができるようになります。**

▼ 3層ファイリング練習



▼ 4層ファイリング練習



## 伝言

### キツツキビギナーの先生方へ。

自覚していない微細なﾍﾟｯキングモーションの癖が抜けなくて、旋回拡大が出来ていない狭い根管にHファイルを無意識に押し込んでいて、結果スタックするビギナーの使用ファイルのアドバイスです。

マニー社のSEC Oファイルを使ってみてください。
Hファイルと違い刃に返し構造がないので切削ではなく研磨になるのでスタックしません。